




# REVISTA DE LA SOCIEDAD ESPAÑOLA DEL DOLOR

www.elsevier.es/resed



## NOTA CLÍNICA

### Discólisis con ozono intradiscal en el tratamiento de la ciática por hernia discal. Seguimiento de 100 pacientes en 24 meses

L.M Torres\*, M.J. Terrero, M. Vidal, F. Aragón y J. Martínez

Servicio de Anestesia, Reanimación y Tratamiento del Dolor, Hospital Universitario Puerta del Mar, Cádiz, España

Recibido el 21 de diciembre de 2008; aceptado el 22 de febrero de 2009

#### PALABRAS CLAVE

Ozono;  
Discólisis;  
Radiculopatía;  
Hernia discal

#### Resumen

**Objetivo:** Estudio retrospectivo para evaluar la efectividad y la seguridad del uso de ozono para la discólisis en cuadros de ciática por hernia discal contenida.

**Material y método:** Se incluyó en el estudio a 100 pacientes con clínica de lumbociática con dolor intenso, escala visual analógica (EVA) > 6, de más de 3 meses de duración, que no respondieron al tratamiento de analgésicos y corticoides, por vía sistémica, durante un período mínimo de 1 mes, con signos de dolor radicular e irradiación al dermatoma afectado. Los criterios radiológicos de inclusión fueron: evidencia en la resonancia magnética (RM) de hernia discal contenida. El tratamiento aplicado fue: primera sesión, administración epidural de 10 ml de ozono a 30  $\mu\text{g}/\text{ml}$ , triamcinolona 4 mg y 5 ml de bupivacaína al 0,25%, más administración paravertebral 10 ml de  $\text{O}_3$  a 30  $\mu\text{g}/\text{ml}$ , triamcinolona 4 mg y 5 ml de bupivacaína al 0,25% en el lado afectado. Segunda sesión, entre 7 y 10 días de la primera, el mismo tratamiento. Segunda sesión, administración intradiscal de 10-20 ml de  $\text{O}_3$  a 50  $\mu\text{g}/\text{ml}$  más antibioterapia profiláctica. La eficacia analgésica se valoró, a: 1, 3, 6, 12 y 24 meses, mediante EVA y valoración radiológica con RM a los 3, 12 y 24 meses. Se consideraron los resultados: a) excelente: cuando: no hay síntomas, y hay una completa incorporación al trabajo y la actividad deportiva. La EVA descendió > 70%; b) bueno: cuando el paciente presenta dolores ocasionales de espalda o ciática, con completa incorporación al trabajo, usan ocasionalmente analgésicos y hay un descenso de la EVA > 40%, y c) malo: insuficiente mejoría de síntomas, toma diaria de medicamentos, limitaciones en la actividad física, cambio de trabajo y descenso de la EVA < 40% sobre el previo. Se consideró significativo una  $p < 0,05$ .

**Resultados:** De los 100 pacientes, 91 pacientes pudieron ser valorados a los 24 meses y de estos 52 fueron varones y 39 fueron mujeres. La edad de los pacientes estuvo entre 26 y 77 años con una media de  $52 \pm 7$ . Los niveles afectados, por orden de frecuencia, fueron L4-L5 (49%), L5-S1 (41%), L3-L4 (9%) y otros niveles (11%). Tuvieron un resultado excelente en el tiempo: 1 mes, el 95,6% de los pacientes; 3 meses, el 91,3%; 6 meses, el 90,7%; 12 meses, el 87,7%; 2 y 24 meses, el 81,1%. La RM mostró una reducción significativa del volumen herniario en el 79% de los pacientes. Requirieron una segunda discólisis 5 pacientes, que

\*Autor para correspondencia.

Correo electrónico: lmtorres@arrakis.es (L.M Torres).

fueron excluidos del estudio. Tuvimos una discitis y 11 casos de cefalea pospunción (todos en pacientes con discólisis de L5-S1) y 4 con dolor lumbar que requirió tratamiento analgésico. El 32% de los pacientes tomaba paracetamol de forma irregular por dolor lumbar. Los pacientes que requerían otro tipo de medicación fueron retirados del estudio.

**Conclusiones:** La administración de ozono intradiscal con el protocolo descrito consiguió un inicio temprano de la reducción del dolor, que se mantuvo durante más de 2 años, así como una reducción sostenida del tamaño de la hernia producida por el ozono.

© 2008 Sociedad Española del Dolor. Publicado por Elsevier España, S.L. Todos los derechos reservados.

#### KEYWORDS

Ozone;  
Discolysis;  
Radiculopathy;  
Disc hernia

#### Ozone discolysis in the treatment of sciatica due to a herniated disc. A 24-month follow-up of 100 patients

##### Abstract

**Objective:** We performed a retrospective study to evaluate the safety and effectiveness of ozone discolysis in sciatica due to a contained herniated disc.

**Material and method:** This study included 100 patients with symptoms of intense lumbosciatic pain, visual analog scale (VAS) > 6 and onset more than 3 months previously, who were unresponsive to analgesics and systemic corticosteroids for a minimum period of 1 month and who showed signs of radicular pain and radiation to the affected dermatome. The radiological inclusion criteria consisted of magnetic resonance imaging (MRI) evidence of a contained herniated disc. The treatment applied consisted of the following: a first session with epidural administration of 10 ml of ozone at 30 µg/ml, 4 mg of triamcinolone and 5 ml of bupivacaine 0.25% plus paravertebral administration of 10 ml of O<sub>3</sub> at 30 µg/ml, 4 mg of triamcinolone and 5 ml bupivacaine 0.25% on the affected side; a second session between 7 and 10 days after the first, consisting of the same treatment; and a third session with intradiscal administration of 10-20 ml of O<sub>3</sub> at 50 µg/ml plus prophylactic antibiotic therapy. Analgesic efficacy was evaluated at 1, 3, 6, 12 and 24 months through VAS and radiological evaluation with MRI at 3, 12 and 24 months. A result was considered: a) excellent when the patient was asymptomatic and able to fully return to work and resume physical exercise and VAS decreased > 70%; b) good when the patient had occasional back or sciatic pain, with complete return to work, occasional use of analgesics and VAS decreased > 40%, and c) poor when there was insufficient symptom improvement, daily medication intake, limitation of physical activity, change of work and VAS decreased by > 40%. P values of < 0.05 were considered significant.

**Results:** Of the 100 patients, 91 could be evaluated at 24 months (52 men and 39 women). Age ranged from 26 to 77 years with a mean age of 52±7 years. By order of frequency, the vertebrae affected were L4-L5 (49%), L5-S1 (41%), L3-L4 (9%), other vertebrae (11%). By month, an excellent result was obtained in the following percentages of patients: 1 month 95.6%; 3 months 91.3%; 6 months 90.7%; 12 months 87.7%; 2 and 24 months 81.1%. MRI showed a significant reduction in hernia volume in 79% of the patients. A second discolysis was required by five patients who were excluded from the study. There was one case of discitis and 11 cases of postpuncture headache (all in patients with L5-S1 discolysis) and four cases of lumbar pain requiring analgesic treatment. Thirty-two percent of the patients took paracetamol irregularly for lumbar pain. Patients requiring other types of medication were withdrawn from the study.

**Conclusions:** Intradiscal ozone administration in the protocol described achieved early onset of pain reduction, which was maintained for more than 2 years, as well as a sustained reduction in hernia size produced by ozone.

© 2008 Sociedad Española del Dolor. Published by Elsevier España, S.L. All rights reserved.

## Introducción

La prevalencia anual del dolor lumbar en la población general española adulta es superior al 70% con una duración superior a los 30 días en más de 30% de los casos, provocando incapacidad laboral en más del 30%. La mayoría de estos episodios tienen una evolución favorable, con cuadros auto-limitados pero potencialmente recurrentes. Sin embargo, más del 40% de los pacientes tienen cuadros de lumbociática en los que la situación clínica se cronifica, requiriendo tratamiento invasivo o cirugía<sup>1</sup>.

La cirugía de la ciática por hernia discal produce una gran cantidad de complicaciones y fracaso, por lo que su uso es muy controvertido. Otro de los aspectos importantes de la cirugía de la hernia discal es la producción de fibrosis perineural en la zona quirúrgica. Uno de los problemas más difíciles en la ciática persistente es conocer su etiología, dado que los estudios de imagen provocan gran cantidad de falsos positivos al señalar al disco intervertebral como causa del problema. Respecto a los resultados de la cirugía de la hernia discal en la literatura médica mundial todavía no se dispone de ningún trabajo científico correctamente realizado que compare la cirugía y el tratamiento conservador sin ningún tipo de sesgo científico en la recogida de los datos<sup>2</sup>.

El ozono médico ( $O_3$ ) es una mezcla (un 95% de  $O_2$  y un 5% de  $O_3$ ) utilizada en varias concentraciones y administrada por diferentes vías. Recientemente, se han desarrollado técnicas mínimamente invasivas para el tratamiento de la hernia discal. Entre estas técnicas una de las más prometedoras es la discólisis con ozono. El primer autor que utilizó el ozono intradiscal fue Pietrogrande<sup>3</sup> en Italia, y desde entonces es inyectado en el disco lumbar y en las facetas articulares y se ha preconizado como alternativa a la cirugía. La discólisis con ozono consiste en administrar ozono, por vía percutánea, en el disco herniado, con el objetivo terapéutico de deshidratar y reducir su tamaño y su compresión sobre la raíz nerviosa, así como proveer una antiinflamación potente y una analgesia duradera de los tejidos circundantes. La eficacia de la discólisis con  $O_3$  en el tratamiento de la hernia discal se ha demostrado en varios estudios<sup>4-19</sup>. Recientemente, en *American Journal of Neuroradiology*, se ha publicado el primer estudio aleatorizado en 306 pacientes y se ha demostrado el efecto analgésico del ozono en un porcentaje cercano al 80% de los casos. El grupo de pacientes que se sometió a infiltraciones con corticoides solamente obtuvo porcentajes de alivio cercanos al 70%<sup>11</sup>.

El objetivo de este estudio es presentar un seguimiento de larga duración en pacientes con hernia discal tratados exclusivamente mediante discólisis con  $O_3$ .

## Material y método

Una vez obtenida la aprobación por parte del Comité Ético del Hospital y el consentimiento de los pacientes del estudio, se incluyó en el estudio a los primeros 100 pacientes con clínica de dolor lumbociático intenso con escala visual analógica (EVA) > 6, de más de 3 meses de duración, que no respondieron al tratamiento con analgésicos y corticoides por vía sistémica durante un período mínimo de 1 mes, con

signos de dolor radicular e irradiación al dermatoma afectado y a los que se les practicó una discólisis de un solo nivel. Para ser incluidos, los pacientes debían presentar: dolor radicular, hipoestesia en el territorio de la raíz afectada, signo de Lasegue positivo y reflejos abolidos. Los criterios de exclusión fueron: toma de analgésicos opioides, corticoides o anticonvulsivos, presencia de déficit neurológico mayor relacionado con el trastorno discal que indicara la necesidad de una intervención quirúrgica. Los criterios radiológicos de inclusión fueron en la resonancia magnética (RM) de hernia discal contenida y los de exclusión presencia de hernia extruida o fragmento discal.

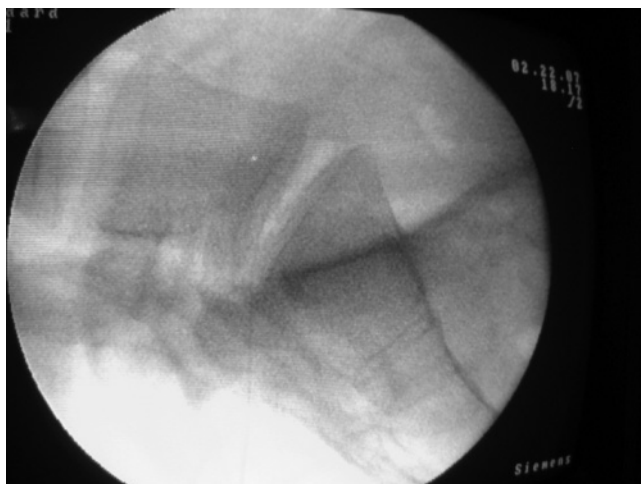
El protocolo empleado fue una modificación del empleado en el European Neurosurgical Institute (EUNI)<sup>9</sup> y se realizó en 3 sesiones consecutivas:

- 1.ª sesión: administración epidural de 10 ml de  $O_3$  a 30  $\mu\text{g}/\text{ml}$ , más 4 mg de triamcinolona y 5 ml de bupivacaína al 0,25% más administración paravertebral de triamcinolona 4 mg más 10 ml  $O_3$  a 30  $\mu\text{g}/\text{ml}$  en el lado afectado.
- 2.ª sesión: entre 7 y 10 días de la 1.ª, mismo tratamiento.
- 3.ª sesión: administración intradiscal de 10-20 ml de  $O_3$  a 50  $\mu\text{g}/\text{ml}$  más antibioterapia profiláctica (figs. 1 y 2).

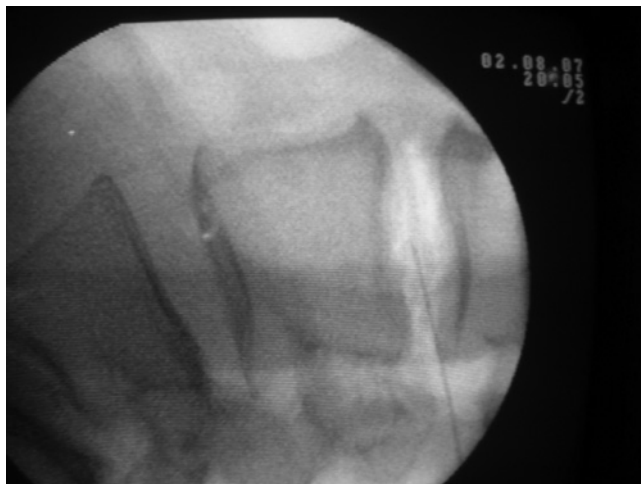
La eficacia del procedimiento se valoró a los 1, 3, 6, 12 y 24 meses, mediante EVA; RM a los 12 y 24 meses; actividad laboral, y actividad deportiva. Se consideró un resultado: a) *excelente*, cuando no había síntomas, había una completa incorporación al trabajo y actividad deportiva, y la EVA descendió > 70%; b) *bueno* cuando el paciente presentaba dolores ocasionales y limitados de espalda sin componente radicular, con completa incorporación al trabajo, uso ocasional de analgésicos y la EVA descendió > 40%, y c) *malo*, cuando había una insuficiente mejoría de los síntomas, toma diaria de medicamentos, limitaciones en la actividad física, cambio de trabajo y la EVA descendió < 40% comparado con la previa. El estudio estadístico se realizó mediante el programa SPSS 14.0 para Windows. Se utilizó el test de la t de Student para la comparación de las medias. Se consideró significativa una  $p < 0,05$ .

## Resultados

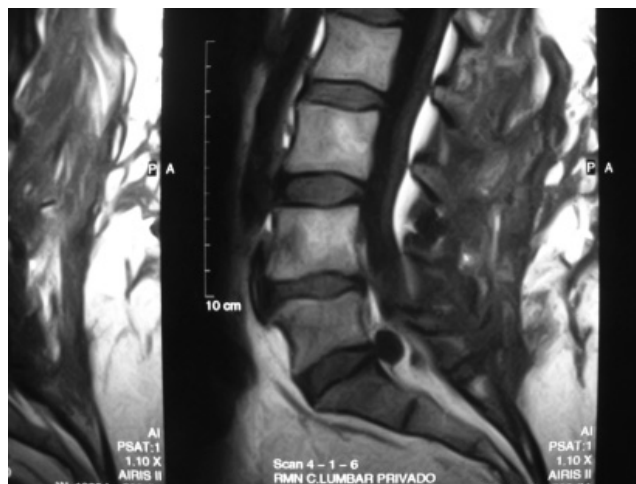
De los 100 pacientes incluidos, 91 pacientes pudieron ser valorados a los 24 meses y de estos 52 fueron varones y 39 mujeres. La edad de los pacientes estuvo entre 26 y 77 años con una media de  $52 \pm 7$ . Los niveles afectados, por orden de frecuencia, fueron L4-L5 (49%), L5-S1 (41%), L3-L4 (9%) y otros niveles (11%). Tuvieron un resultado excelente los siguientes pacientes: 1 mes, 95,6%; 3 meses, 91,3%; 6 meses, 90,7%; 12 meses, 87,7%; 18 meses, 85,2%, y 24 meses 84,1% ( $p < 0,05$ ), en todos los períodos estudiados sobre el basal. La RM mostró una reducción significativa del volumen herniario en los grupos en el 79% de los pacientes;  $p < 0,05$  (fig. 3). Requirieron una segunda discólisis 5 pacientes. Los efectos secundarios fueron: un caso de discitis, 11 de cefalea postpunción (todos pacientes con discólisis de L5-S1), 4 con dolor lumbar que requirió tratamiento analgésico y 12 punciones radicales sin consecuencias. El 32% de los pacientes tomaron en algún momento del estudio paracetamol de



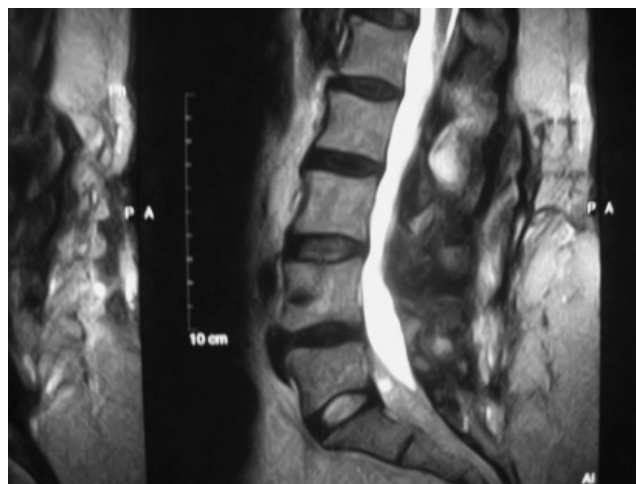**Figura 1** Técnica de discólisis con ozono en L5-S1. Se aprecia claramente el disco por el contraste producido por el ozono en forma de color blanco.



**Figura 2** Técnica de discólisis con ozono en L3-L4. Se aprecia claramente el disco por el contraste producido por el ozono en forma de color blanco.



**Figura 3** Secuencia de resonancia magnética pretratamiento, hernia discal contenida en L5-S1.



**Figura 4** Secuencia de resonancia magnética (RM) postratamiento del paciente de la figura 3, reducción de la hernia a nivel L5-S1. Secuencia de RM postratamiento (reducción casi total de la hernia). Secuencia de RM postratamiento (reducción total de la hernia).

forma irregular por dolor lumbar. La compresión radicular y el nivel herniario se muestran en la tabla 1. El alivio del dolor se expresa en la tabla 2.

La RM mostró una reducción significativa del volumen herniario en el 79% de los pacientes. Las complicaciones asociadas a las técnicas fueron: 1 caso de discitis que se resolvió con reposo y antibioterapia, 11 casos de cefalea postpunción (todos en pacientes con discólisis de L5-S1) y 4 con dolor lumbar que requirió tratamiento analgésico.

## Discusión

El dolor lumbociático es un enorme problema médico que provoca además de sufrimiento y dolor una gran repercusión económica y social y que cuando no se resuelve y con-

duce a la cirugía es seguido en más del 30% de los pacientes de malos resultados y dolor intenso permanente e incapacidad; por ello, la búsqueda de una alternativa a la cirugía es una constante<sup>20,21</sup>.

La discólisis percutánea con ozono en el tratamiento de las hernias discales es una técnica mínimamente invasiva que se basa en la inyección de ozono (más concretamente de  $O_2-O_3$ ) tanto en el disco herniado como en la musculatura paravertebral. El ozono inyectado en el disco acelera la degradación de los polisacáridos en el núcleo pulposo con lo que disminuye el volumen del material herniado. El ozono inyectado en la musculatura paravertebral estimula la producción de enzimas antioxidantes, neutralizándose así los productos tóxicos liberados por la rotura del núcleo pulposo y causantes, en parte, de la inflamación del nervio. Asimismo, la acción analgésica del ozono hace disminuir la con-

**Tabla 1** Niveles herniarios y raíces afectadas

Nivel herniario	L4-L5	L5-S1	L3-L4
Raíz comprimida	(49%)	(41%)	(9%)
L4	33,5%	-	100%
L5	66,5%	70%	-
S1	-	60%	-

Valores expresados en porcentaje.

**Tabla 2** Alivio del dolor (EVA), meses

EVA basal	1	3	6	12/24
7,82 ± 1,9	3,1 ± 0,4	2,6 ± 1,1	2,1 ± 0,9	1,5 ± 0,8/ 1,3 ± 0,6

Valores expresados en media ± desviación estándar.

p &lt; 0,005 en todos los períodos estudiados.

EVA: escala visual analógica.

tractura muscular de defensa que, de forma refleja, se activa para proteger la zona de la hernia discal<sup>4-6</sup>.

El mecanismo de acción del ozono propuesto por los autores es el efecto antiinflamatorio del ozono alrededor del disco, del nervio y del ganglio raquídeo entre otras acciones a escala bioquímica y enzimática en la zona. Los autores afirman que el ozono no tiene ningún riesgo a corto o medio plazo. Hay múltiples publicaciones que preconizan abiertamente el uso del ozono para evitar la cirugía de la hernia discal<sup>4-8</sup>. El efecto del ozono es debido a que produce una reacción de óxido-reducción, que envuelve principalmente a las moléculas por las que tiene afinidad, denominada ozonólisis. A nivel intradiscal produce una discólisis química, con ozonólisis de los proteoglicanos del núcleo pulposo, pérdida de agua y deshidratación tras lo que se produce una progresiva degeneración con reemplazamiento fibroso por encogimiento del disco; de esta manera, la discólisis química conduce a la pérdida de volumen de disco y a una reducción directa de la compresión de la raíz. La reducción del volumen herniado disminuye el edema y la estasis venosa de la raíz, interrumpiendo así el proceso de desmielinización<sup>6</sup>. Además, el ozono tiene efectos analgésicos y antiinflamatorios, inhibe la síntesis y la liberación de las prostaglandinas, las bradicininas y varias moléculas algogénicas. Incrementa la liberación de antagonistas de citocinas proinflamatorias y de esta manera puede resolver o reducir la radiculitis química<sup>3</sup>. En la microcirculación, en los glóbulos rojos estimula la cesión del oxígeno a los tejidos aumentando su elasticidad y mejorando la microcirculación, afectada por la compresión discal.

Varios trabajos, que incluyen a un gran número de pacientes, con RM y TC han demostrado la reducción del volumen herniado, producida por el ozono intradiscal, a partir de los 2 meses de la técnica<sup>7</sup> y mantenido a los 6 y 12 meses<sup>8</sup> y a los 3 años<sup>9</sup> después de ésta, acompañado del consiguiente alivio del dolor, al igual que ha sucedido con nuestros pacientes.

La discólisis la hemos realizado siempre en quirófano con asepsia estricta, sedación ligera y control radiológico, con aguja de Chiba y por vía lateral izquierda excepto en las de nivel L5-S1 que la realizamos por vía transdural. El paciente es dado de alta el mismo día (ingresa al mediodía y se da de alta por la tarde).

La concentración de ozono utilizada en nuestro estudio, 50 µg/ml, es más alta de la utilizada en otros estudios donde emplean 27 µg/ml considerada adecuada en estudios in vivo en animales y en discos humanos ressecados<sup>4</sup>. Ante la falta de un estudio dosis-respuesta concluyente, nosotros probamos en un pequeño grupo de pacientes las dosis de

30, 40 y 50 µg/ml y observamos que siempre fue superior en cuanto a eficacia y seguridad la dosis mas alta (Torres, datos no publicados), dosis que han sido empleadas por numerosos autores en otras localizaciones corporales con total seguridad.

El ozono intradiscal puede considerarse un tratamiento resolutivo de las hernias discales contenidas, con mejores resultados que otras técnicas poco invasivas, como la microdiscectomía<sup>9</sup>, la administración trasforaminal de corticoides<sup>5</sup>, la radiofrecuencia intradiscal<sup>22</sup>, la nucleotomía percutánea<sup>23</sup>, el tratamiento con láser<sup>24</sup> o como demuestran varios estudios, en aquellos casos en los que no existe indicación quirúrgica<sup>4-21</sup>.

Recientemente se han publicado 2 trabajos en Canadá; el primero es un metaanálisis<sup>24</sup>, donde se confirma en humanos que el ozono mejora al 79,7% de los pacientes tratados, y reduce al menos una categoría del test de dolor modificado de McNab y mejora la capacidad funcional. En un trabajo experimental en animales se ha comprobado que una gota de ozono intradiscal disminuye en 0,3 ml el volumen del disco del cobaya, lo que ocurre al romper el ozono las proteínas del núcleo pulposo, reduciendo en un tercio la presión intradiscal (10 psi)<sup>25</sup>.

El ozono paravertebral lo usamos porque, inyectado en la columna paravertebral, estimula la producción de enzimas antioxidantes, neutralizándose así los productos tóxicos liberados por la rotura del núcleo pulposo causante de la inflamación del nervio. Asimismo, la acción analgésica del ozono hace disminuir la contractura muscular de defensa, que de forma refleja se activa para proteger la zona de la hernia discal.

Nuestro protocolo modifica los que están actualmente en uso en lo siguiente: añadimos una pequeña dosis de triamcinolona para coadyuvar en el proceso antiinflamatorio y llevamos a cabo 2 sesiones administrando ozono por vía epidural con el objeto de que sus propiedades antiinflamatorias y reparadoras abarquen a todas las estructuras afectadas por el material discal.

Evidentemente, nuestro trabajo no es un estudio comparativo, lo que es una limitación, pero nuestro objetivo era únicamente exponer los resultados de la discólisis con ozono en un gran número de pacientes durante un período prolongado. Esperamos poder reportar los resultados a 5 años de esta misma serie de pacientes.

Como conclusión de nuestro estudio, afirmamos que la administración de ozono intradiscal en dosis de 50 µg/ml produjo una reducción temprana del dolor radicular en los pacientes con dolor radicular por hernia discal lumbar contenida, posteriormente mantenida durante más de 2 años y

una reducción significativa del tamaño de la hernia. Por ello, proponemos para el tratamiento de la radiculopatía lumbar de origen discal, ante el fracaso del tratamiento convencional, la discólisis con ozono a altas dosis.

### Conflicto de intereses

Los autores han declarado no tener ningún conflicto de intereses.

### Bibliografía

1. Staal JB, De Bie RA, De Vet HC, Hildebrandt J, Nelemans P. Injection therapy for subacute and chronic low back pain: an updated Cochrane review. *Spine*. 2009;34:49-59.
2. Robaina FJ. Situación actual de la cirugía de la columna vertebral degenerativa aplicada al manejo del dolor lumbar crónico. Estenosis de canal. Discopatía degenerativa, resultados basados en la evidencia científica. *Rev Soc Esp Dolor*. 2006;3:167-72.
3. Pietrogrande V. The therapy involving the infiltration of oxygen-ozone intradiscal and interfacet. I Congreso de la Sociedad Española de Abordajes Percutáneos Vertebrales. Barcelona; 29-30 de junio de 1995.
4. Gallucci M, Limbucci N, Zugaro L, et al. Sciática: treatment with intradiscal and intraforaminal injections of steroid and oxygen-ozone versus steroid only. *Radiology*. 2007;242:907-13.
5. Iliakis E, Valadakis V, Tisiganos CP, Agapitos E. Rationalization of the activity of medical ozone on intervertebral disc: a histological and biochemical study. *Rev Neuroradiol*. 2001;14:23-30.
6. Oder B, Loewe M, Reissegger M, Lang W, Ilias W, Thurnher S. CT-guided ozone/steroid therapy for the treatment of degenerative spinal disease-effect of age, gender, disc pathology and multi-segmental changes. *Neuroradiology*. 2008;50:775-85.
7. Buric J, Molino Lova R. Ozone chemonucleolysis in non-contained lumbar disc herniations: a pilot study with 12 months follow-up. *Acta Neurochir Suppl*. 2005;92:93-7.
8. Paradiso R, Alexandre A. The different outcomes of patients with disc herniation either by microdiscectomy, or by intradiscal ozone injection. *Acta Neurochir Suppl*. 2005;92:139-42.
9. Lehnert T, Mundackatharappel S, Schwarz W, et al. Nucleolysis in the herniated disk. *Radiologe*. 2006;46:513-9.
10. Bonetti M, Fontana A, Cotticelli B, Volta GD, Guindani M, Leonardi M. Intraforaminal O<sub>2</sub>-O<sub>3</sub> versus periradicular steroidal infiltrations in lower back pain: randomized controlled study. *Am J Neuroradiol*. 2005;26:996-1000.
11. Andreula C, Simonetti L, De Santia F, Agati R, Ricci R, Leonardo M. Minimally invasive oxygen-ozone therapy for lumbar disk herniation. *AJNR*. 2003;24:996-1000.
12. Muto M. Treatment of herniated lumbar disc by intradiscal and intraforaminal oxygen-ozone injection. *J Neuroradiol*. 2004;31:183-9.
13. Hernias de disco. Unidad de ozonoterapia. Disponible en: <http://www.ozono-terapia.com>
14. Sforza A, Sforza G. Confirmación de la eficacia del tratamiento percutáneo local con oxígeno-ozono en los conflictos discoradiculares agudos y nuestras experiencias sobre 140 casos. *Acta Toxicol Ther*. 1996;27:2-3.
15. D'Erme M, Scarchilli A, Artale AM, Pasquali-Lasagni M. Ozonoterapia intradiscal en la lombosciatalgia. *Radiologia Medica* 1998;95:21-4.
16. Iliakis E, Valadakis V. Rationalization of the activity of medical ozone on intervertebral disc. *Rivista di Neuroradiologia*. 2001;14 Suppl 1:23-30.
17. Leonardi M. Disc puncture under fluoroscopic guidance. *Rivista Italiana di Ossigeno-Ozonoterapia*. 2002;1:73-8.
18. D'Erme M, Scarchilli A, Artale AM, Pasquali Lasagni M. Ozone therapy in lumbar sciatic pain. *Radiol Med*. 1998;95:21-4.
19. Changing evidence standard undermine the artificial disc. *The Back Letter*. 2005;20.
20. Lieberman IH. Disc bulge bubble: spine economics 101. *Spine*. 2004;4:609-13.
21. Abejon D, García del Valle S, Fuentes ML, Gómez Arnau JI, Reig E, Zundert JV. Pulsed radiofrequency in lumbar radicular pain: clinical effects in various etiological groups. *Pain Practice*. 2007;7:21-6.
22. Raslan AM, McCartney S, Burchiel KJ. Management of chronic severe pain: spinal neuromodulatory and neuroablative approaches. *Acta Neurochir Suppl*. 2007;97:33-41.
23. Goupille P, Mulleman D, Mammou S, Griffoul I, Valat JP. Percutaneous laser decompression for the treatment of lumbar disc herniation: a review. *Semin Arthritis Rheum*. 2007;37:30-3.
24. Steppan J, Meaders T, Murphy K, Muto M. A meta-analysis of the effectiveness and safety of ozone treatments for herniated lumbar discs. *Society of Interventional Radiology*. 2009;Abstract 37.
25. Steppan J, Boxley C, Meaders T. Ozone's mechanisms of action for relieving pain associated with herniated intervertebral discs. *Society of Interventional Radiology*. 2009;Abstract 38.